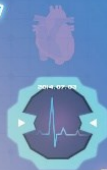
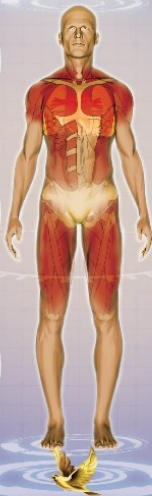
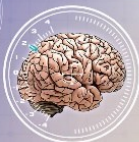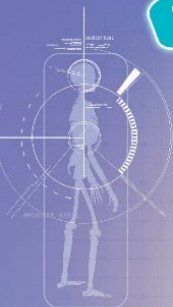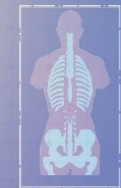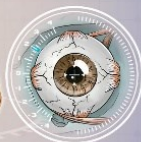Prima mea enciclopedie

# CORPUL UMAN



84  
126



60

+



DATE MONITORIZARE

AQUILA

ACTIVITATEA DUMINICALA



**Forma** – limba are formă triunghiulară, cu vârful orientat anterior.



**Mărimea** – lungimea limbii unui om este de 4 - 5 cm.



**Culoarea** – suprafața limbii are culoarea rozalie.



**Așezarea** – limba este așezată pe podeaua cavității bucale, înapoia dinților.

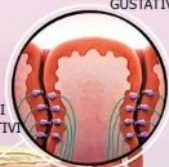

**Funcția** – limba este organul gustativ. Omul percepe 4 gusturi fundamentale: dulce, în zona anterioară a limbii, acru și sărat în zonele laterale, iar gustul amar pe zona posterioară a limbii. Limba joacă rol și în masticatie și deglutiție (înghițire), împingând alimentele spre faringe.



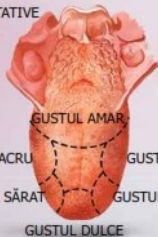
**Boli** – glosita este o inflamație a limbii care modifică dimensiunea, culoarea și textura suprafeței sale. Astfel, limba devine umflată, colorată în diverse nuanțe de roșu și cu aspect uniform.

PAPILA  
GUSTATIVĂ



MUGURI  
GUSTATIVI

PAPILELE GUSTATIVE



GUSTUL AMAR

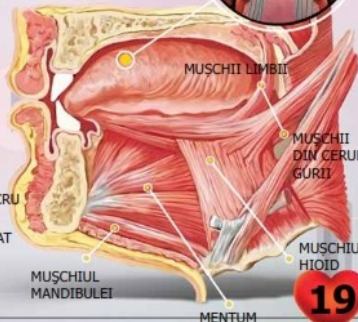
GUSTUL ACRU

GUSTUL ACRU

GUSTUL SĂRAT

GUSTUL SĂRAT

GUSTUL DULCE



MUSCII LIMBII


MUSCII  
DIN CERUL  
GURII

MUSCIIUL  
HOID

MUSCIIUL  
MANDIBULEI

MENTUM

65



# OASELE



Osul este alcătuit din țesut osos compact, dur și țesut osos spongios, cu aspect de burete. Cel din urmă este format din lame osoase subțiri, încrucișate, printre care se găsește și măduva roșie hematogenă, cu rol în producerea celulelor sângelui.

Oasele, legate între ele prin articulații și așezate în poziție naturală, formează scheletul.

Scheletul este format din: scheletul capului (cutia craniană și oasele feței), scheletul trunchiului (cu 33-34 de vertebre, 12 perechi de coaste și sternul sau osul pieptului) și scheletul membrilor. Membrele superioare se leagă de trunchi prin centura scapulară, formată din omoplat și claviculă. Osul brațului se numește humerus, iar oasele antebrățului: radius și cubitus (ulna). Scheletul mâinii este alcătuit din oasele încheieturii, oasele palmei și falangele degetelor.

Membrile inferioare se leagă de trunchi prin centura pelviană formată din oasele coxale. Scheletul coapsei este reprezentat de femur. Oasele gambei sunt tibia și peroneul, iar oasele piciorului sunt oasele gleznei, oasele labei piciorului și falangele degetelor.

